Afectación de la ATM en AIJ: Diagnóstico y enfoque terapéutico

Estíbaliz Iglesias
Unidad de Reumatología Pediátrica



sant Joan de Déu
HOSPITAL MATERNOINFANTIL
UNIVERSITAT DE BARCELONA

abbvie SERPE

Estructura de la charla

1. **Articulación temporomandibular**: Afectación en **AIJ**.
2. **Exploración física** de la ATM
   - Cómo explorar la ATM. ABM normal y patológica
   - Signos predictores de sinovitis activa
3. **Diagnóstico por la imagen** en ATM
   - Problemas diagnósticos. Pruebas disponibles. Score de RM
4. **Experiencia HSJD**
5. **Tratamiento** de la afectación ATM
   - Tratamiento médico. Artroscopia.
6. **Investigación** en ATM en HSJD
7. **Conclusiones**



Sant Joan de Déu
HOSPITAL MATERNOINFANTIL
UNIVERSITAT DE BARCELONA

1. Articulación temporomandibular.

Afectación en AIJ. Consecuencias.

Articulación temporomandibular

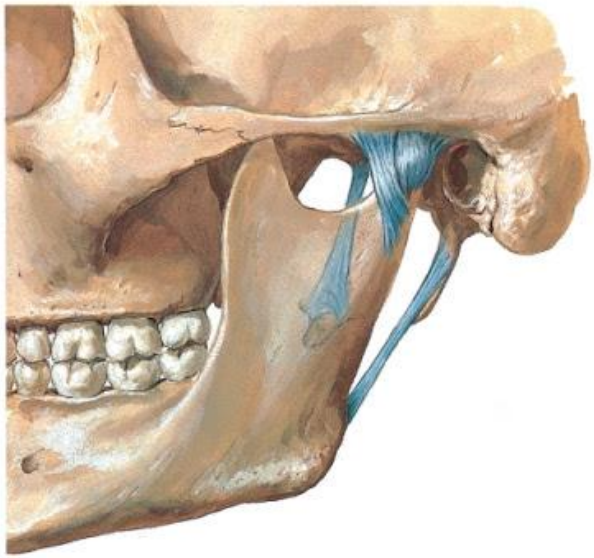

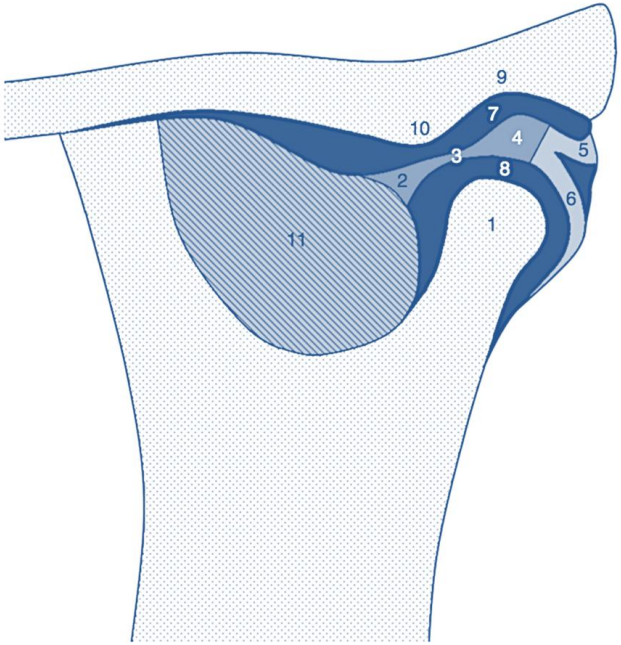

Afectación de ATM en AIJ

- Se ha descrito su afectación en **50-87% de las AIJ**
- Ocurre en **todos los subtipos** de AIJ
- Frecuentemente **presente al inicio de enfermedad**
  - 43% de las AIJ al diagnóstico presentan afectación de ATM por RM
- **Las características de los pacientes con AIJ y afectación de ATM difieren en función de las publicaciones**
  - Descrita mayor incidencia en AIJ precoz, ANA+, curso poliarticular

Sant Joan de Déu
HOSPITAL MATERNOINFANTIL
UNIVERSITAT DE BARCELONA

- **71%** de los pacientes con sinovitis ATM están **asintomáticos**

- **63%** tienen una **exploración normal**
  - diagnóstico tardío con la aparición de complicaciones
  - micrognatia suele ocurrir con afectación de ATM bilateral mantenida

- Parece seguir un **curso independiente del resto de articulaciones y del tratamiento sistémico**
  - 67% de los pacientes con tratamiento sistémico (FAME y/o biológico)
  - 49% de los pacientes artritis aislada de la ATM

Sant Joan de Déu
HOSPITAL MATERNOINFANTIL
UNIVERSITAT DE BARCELONA

Consecuencias sinovitis ATM

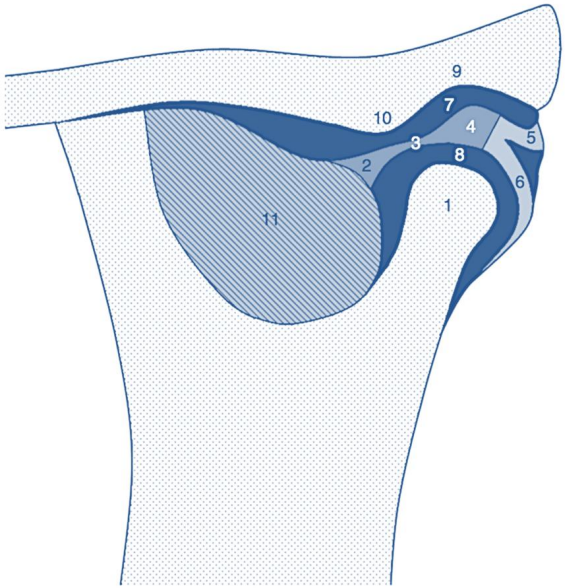

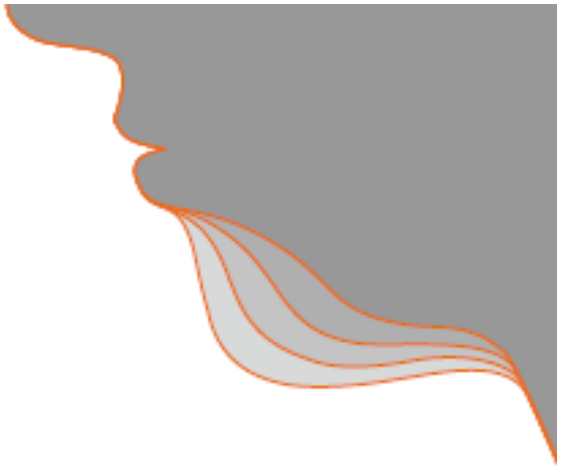



sant Joan de Déu
HOSPITAL MATERNOINFANTIL
UNIVERSITAT DE BARCELONA

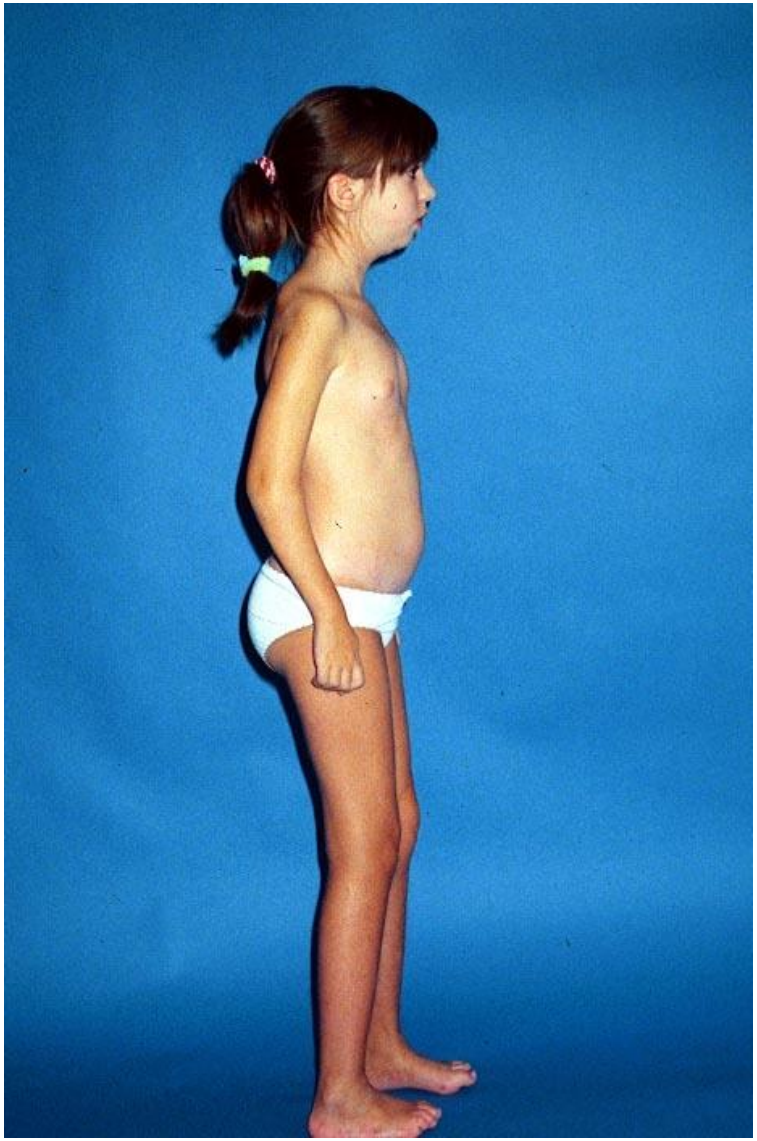

Sant Joan de Déu
Servei de Mitjans Audiovisuals. Hospital Sant Joan de Déu Barcelona

Sant Joan de Déu
Servei de Mitjans Audiovisuals. Hospital Sant Joan de Déu Barcelona

Sant Joan de Déu
Servei de Mitjans Audiovisuals. Hospital Sant Joan de Déu Barcelona


Sant Joan de Déu
Servei de Mitjans Audiovisuals. Hospital Sant Joan de Déu Barcelona

2. Exploración ATM.

Problema actual. ABM máxima. Signos exploratorios predictores de sinovitis activa.

Problema actual

- La exploración es **poco predictiva** de afectación de ATM
  - Sobre todo poco predictiva de actividad
  - **63% de pacientes con AIJ con sinovitis activa de ATM** tienen una **exploración normal**

- Importancia de ampliar nuestro conocimiento
  - Debemos realizar una exploración física adecuada del paciente

Sant Joan de Déu
HOSPITAL MATERNOINFANTIL
UNIVERSITAT DE BARCELONA

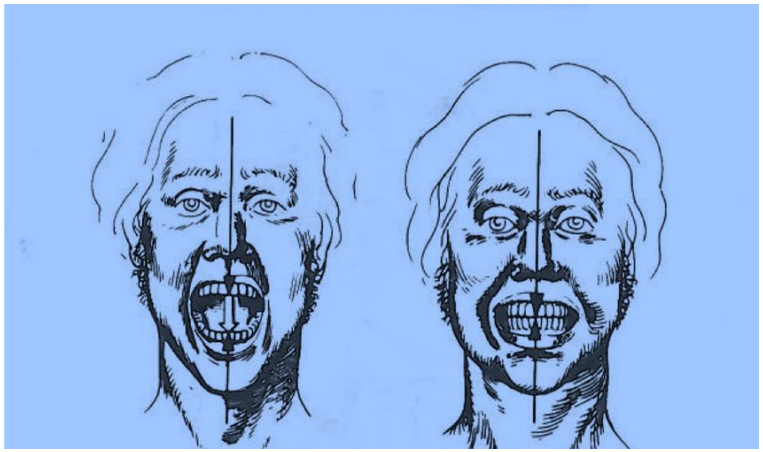

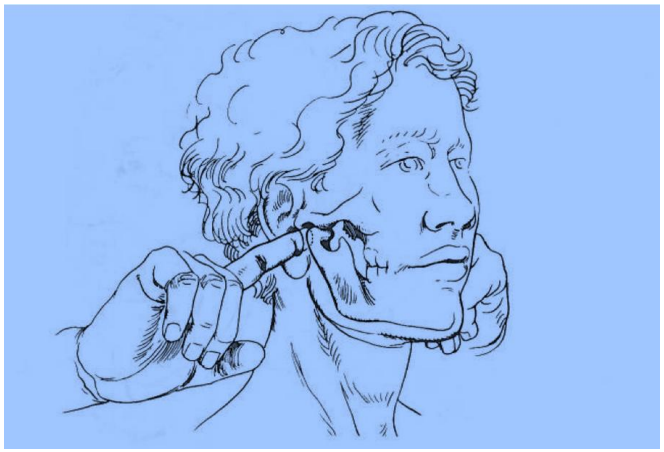

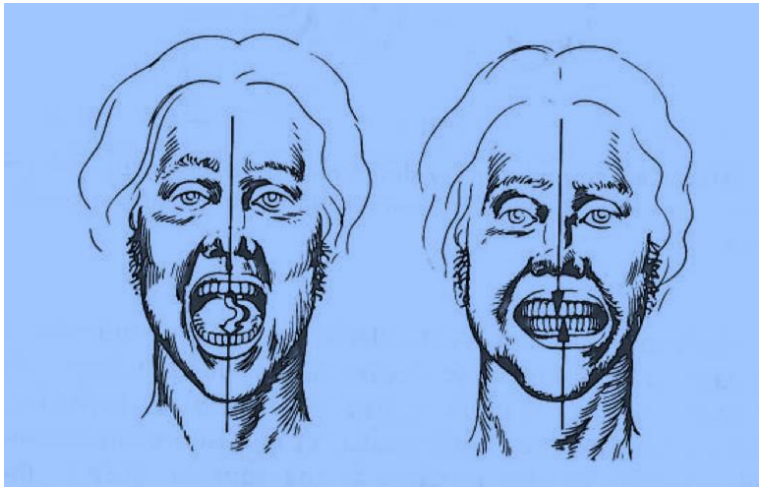



Sant Joan de Déu
HOSPITAL MATERNOINFANTIL
UNIVERSITAT DE BARCELONA

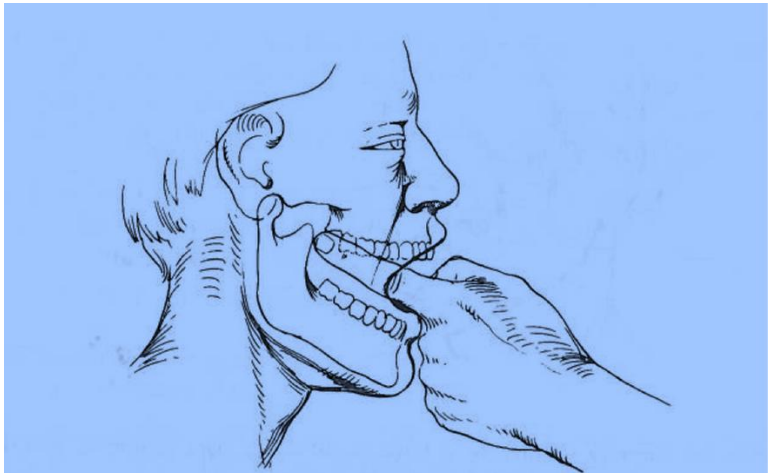

Sant Joan de Déu
HOSPITAL MATERNOINFANTIL
UNIVERSITAT DE BARCELONA

sant Joan de Déu

HOSPITAL MATERNOINFANTIL
UNIVERSITAT DE BARCELONA

van Waes *et al. Pediatric Rheumatology* 2011, **9**(Suppl 1):P147
http://www.ped-rheum.com/content/9/S1/P147

PEDIATRIC RHEUMATOLOGY

POSTER PRESENTATION Open Access

Maximal inter-incisal distance in healthy school children in Switzerland

H van Waes[1], C Langerweger[1], L Mueller[1], CJ Kellenberger[2], RK Saurenmann[3*]

From 18th Pediatric Rheumatology European Society (PReS) Congress
Bruges, Belgium. 14-18 September 2011

- Medición de ABM en 20.709 niños sanos
  - 10.058 niñas: edad media 9.92 años (3.25-18.33)
  - 10.651 niños: edad media 10 años (2.83-18.67)
- ABM media niñas 45 mm (25-69)
- ABM media niños 45 mm (25-70)

Sant Joan de Déu
HOSPITAL MATERNOINFANTIL
UNIVERSITAT DE BARCELONA

Name

Date of birth

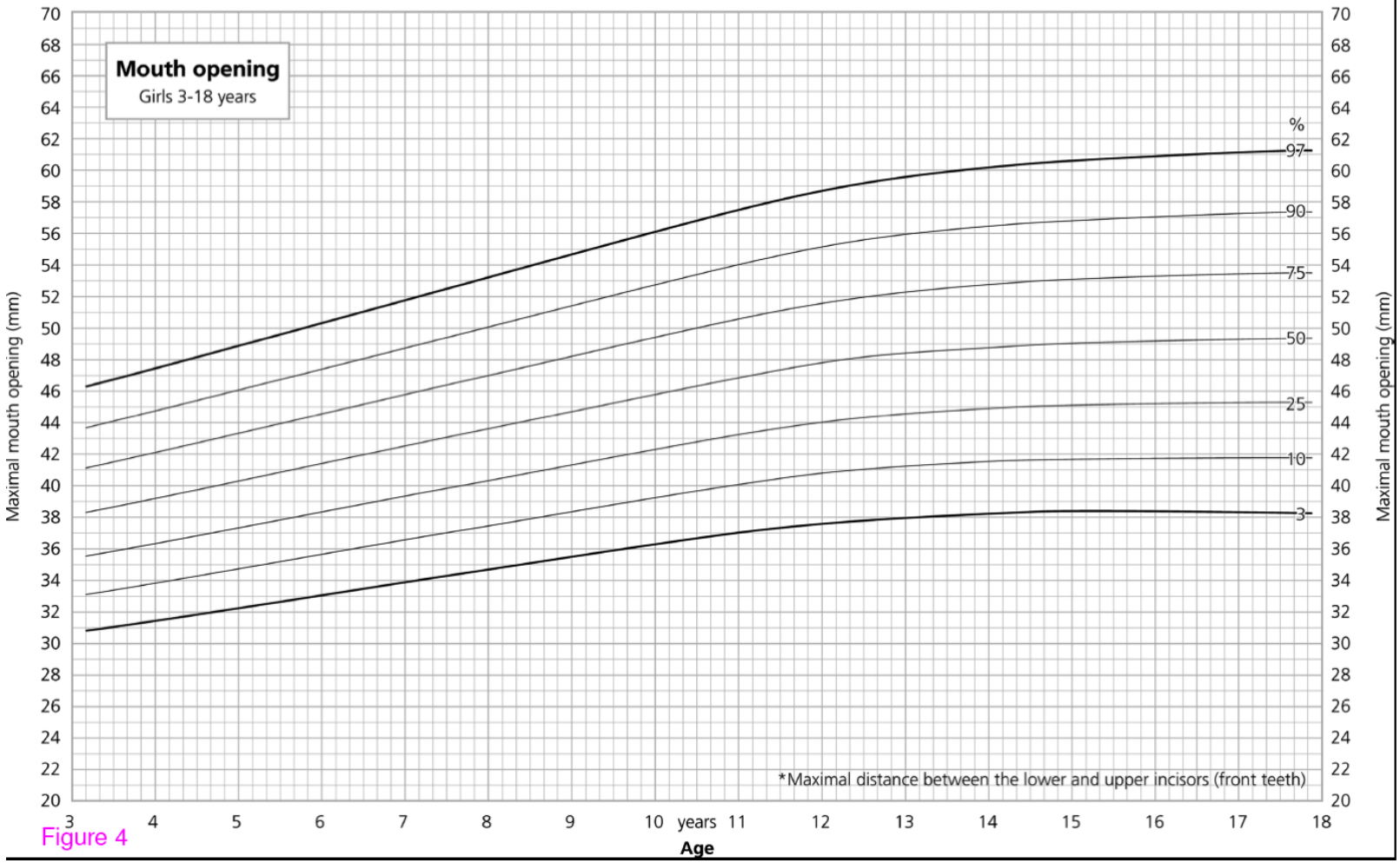

Figure 4

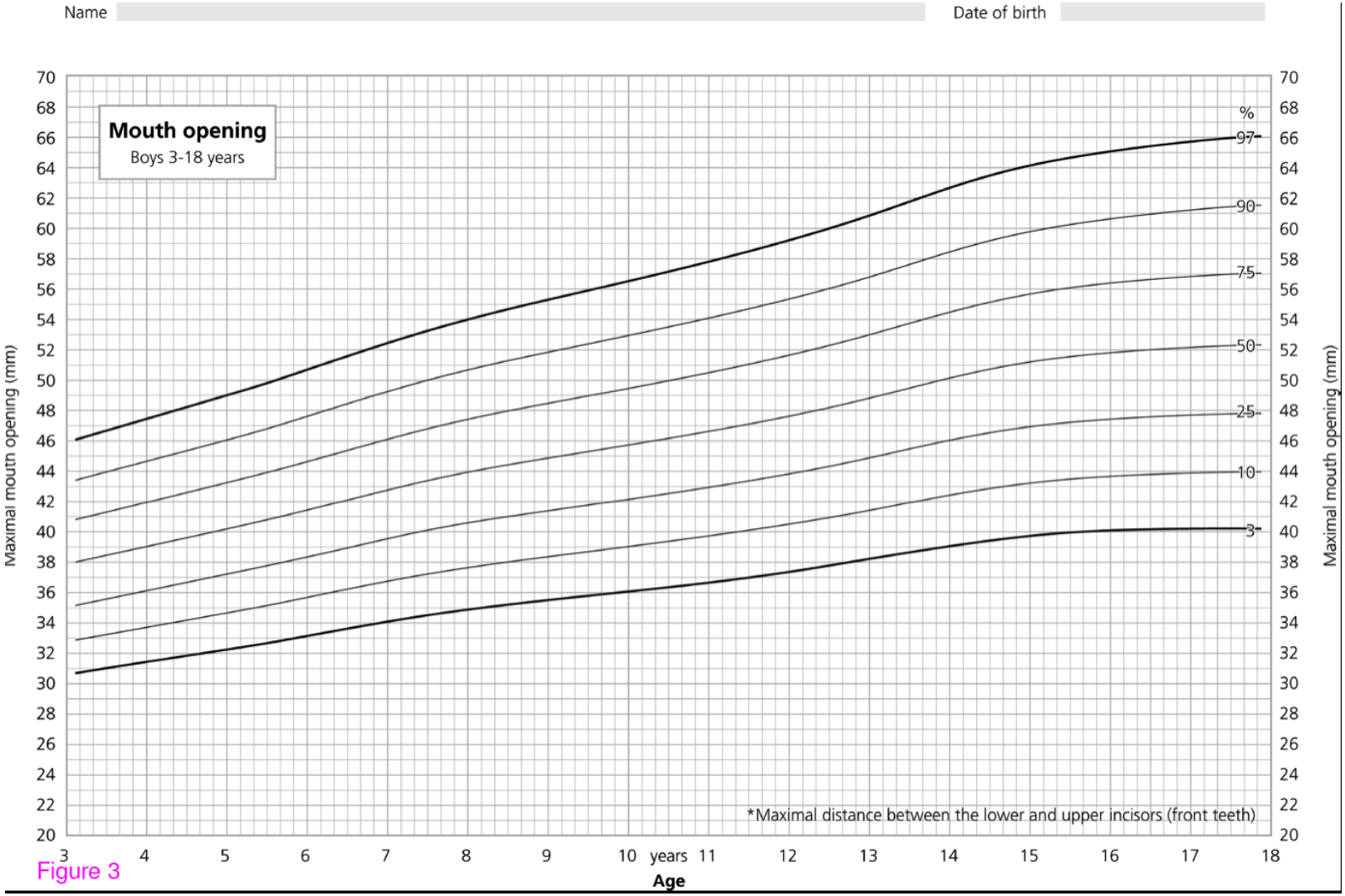
Name
Date of birth
Mouth opening
Boys 3-18 years
%
97
90
75
50
25
10
3
*Maximal distance between the lower and upper incisors (front teeth)
Maximal mouth opening (mm)
Maximal mouth opening (mm)
70
68
66
64
62
60
58
56
54
52
50
48
46
44
42
40
38
36
34
32
30
28
26
24
22
20
3
4
5
6
7
8
9
10
years
11
12
13
14
15
16
17
18
Age

Figure 3

Abertura bucal máxima

Edad	ABM (cm)
3-5 años	3.5-4.9
6-10 años	3.7-5.3
11-15 años	4.1-6.0
16-20 años	3.8-5.9

Importante la medición con respecto a uno mismo: **Consideramos patológico reducción de más 0.5 cm en ABM en dos consultas consecutivas**

sant Joan de Déu
HOSPITAL MATERNOINFANTIL
UNIVERSITAT DE BARCELONA

Signos exploratorios predictores sinovitis

	Abramowicz J Oral Max 2013	Stoll J Rheumatol 2012	Weiss J Rheumatol 2012	Müller Rheumatol 2009	Pedersen J Rheumatol 2008
Dolor	No valorado	No valorado	**Sí relación[3]**	No relación	No relación
ABM	**Sí relación[1]**	No relación	No valorado	No valorado	No relación
Desviación	**Sí relación[2]**	No relación	No valorado	No valorado	No valorado

[1]ABM disminuida x 6.7 la probabilidad de sinovitis activa
[2]ABM disminuida + desviación mandibular S86% E94% para sinovitis activa
[3]S26%; E100%

Sant Joan de Déu
HOSPITAL MATERNOINFANTIL
UNIVERSITAT DE BARCELONA

3. Diagnóstico por la imagen en ATM.

Problemas diagnósticos. Ecografía versus RM con contraste. Imágenes RM. Score de *Cron et al 2014*

Problemas diagnósticos

- **Ausencia de síntomas**
  - La mayoría de los pacientes con afectación ATM están asintomáticos
- **Ausencia de signos exploratorios** que predigan sinovitis
  - La exploración física no es capaz de revelar actividad
- **Daño precoz** del centro de osificación mandibular
  - Aparición rápida de secuelas

Sant Joan de Déu
HOSPITAL MATERNOINFANTIL
UNIVERSITAT DE BARCELONA

Ecografía doppler

- Capaz de detectar la **hipervascularización** de la sinovial inflamada

- **No puede valorar** la **parte profunda** de la ATM **ni** el **edema óseo**

Resonancia magnética

- **Técnica de elección**
- Única capaz de detectar edema óseo
- Técnica **más sensible** para detectar sinovitis activa
- Permite realizar **estudios dinámicos** para valorar disfunción meniscal

- **Larga duración** de la prueba es un problema en la población pediátrica

Sant Joan de Déu
HOSPITAL MATERNOINFANTIL
UNIVERSITAT DE BARCELONA

	Ortopanto	TAC	Ecografía	RM s/c	RM c/c
Edema óseo	-	-	-	x	x
Sinovitis activa	-	-	x	-	x
Derrame artic	-	-	x	x	x
Cóndilo	x	x	x	x	x
Disco	-	-	?	x	x
Pannus	-	-	x	x	x
Osteofitos	x	x	x	x	x
Erosiones	x	x	x	x	x



Sant Joan de Déu
HOSPITAL MATERNOINFANTIL
UNIVERSITAT DE BARCELONA

Anatomía en resonancia magnética

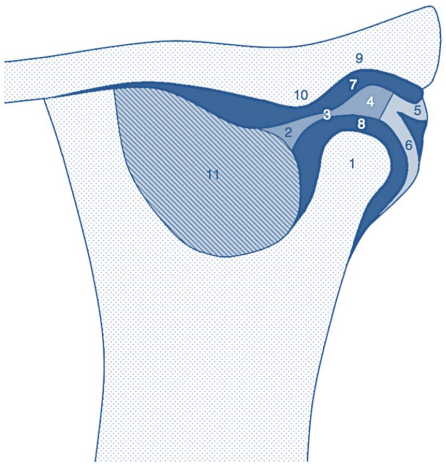

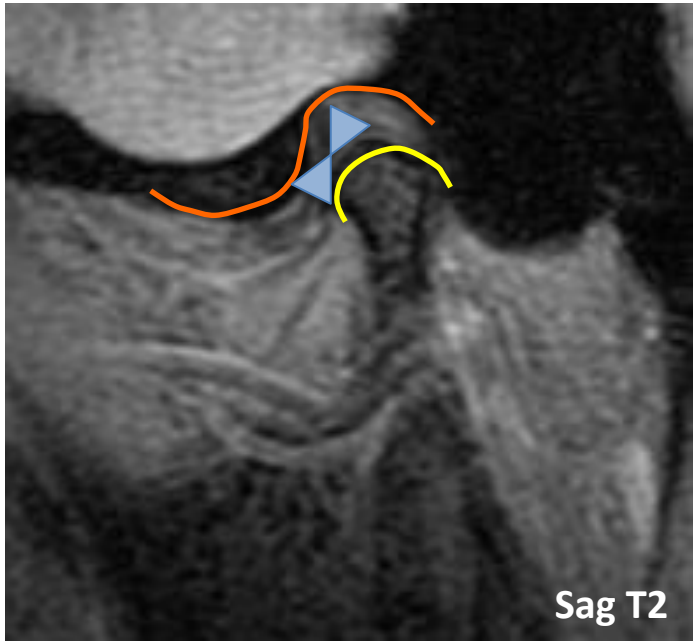

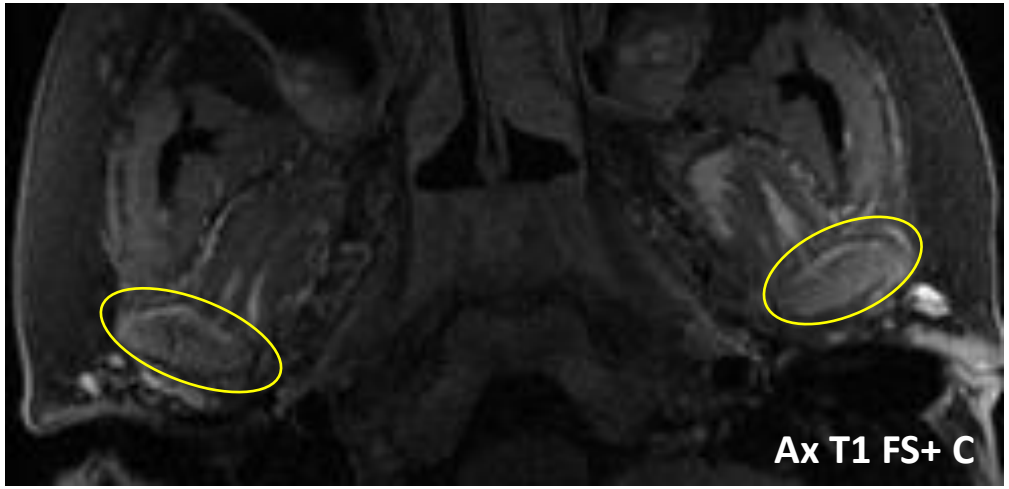

Edema óseo

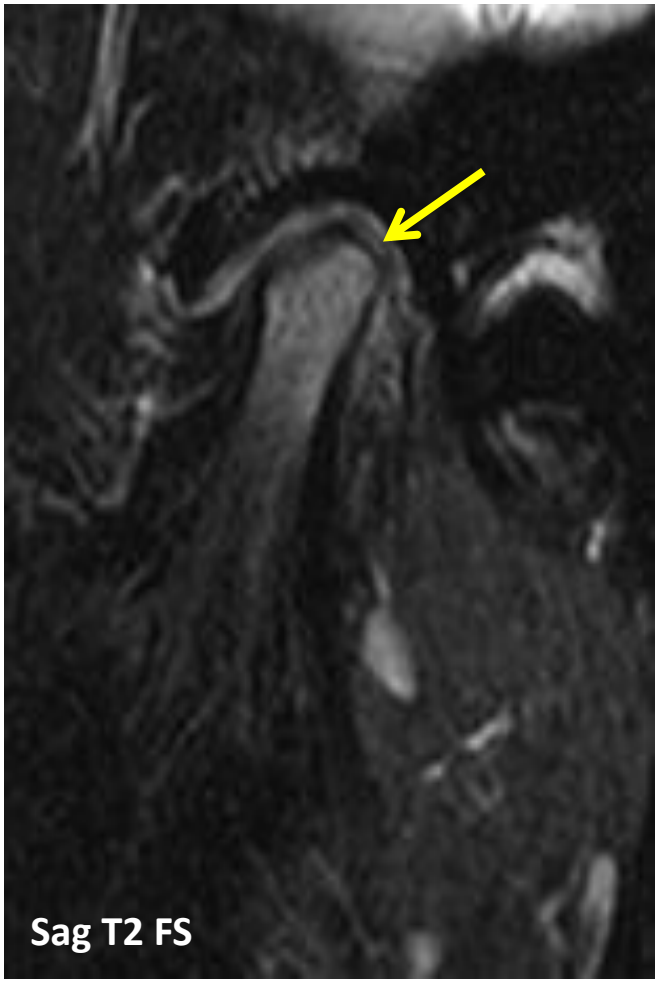

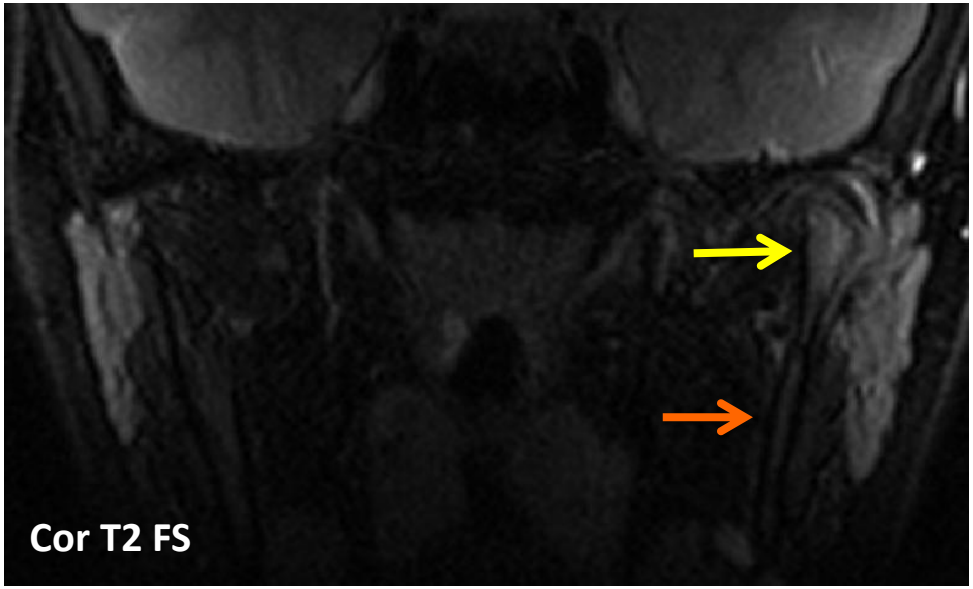

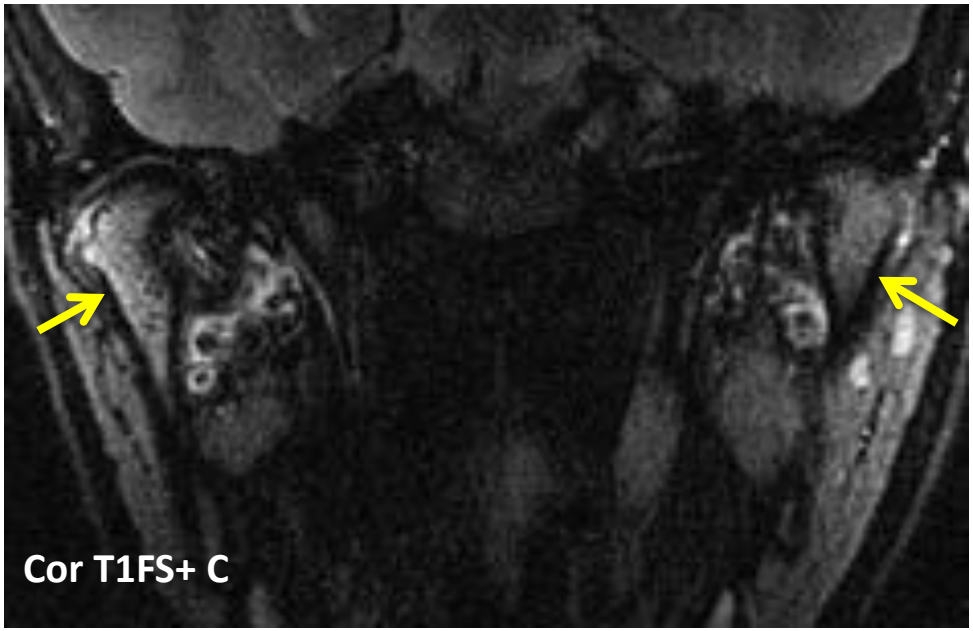

Sinovitis activa

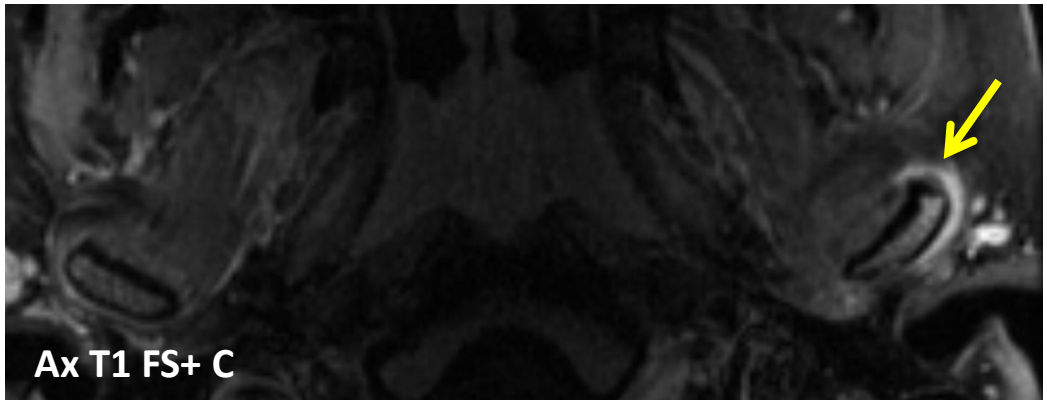

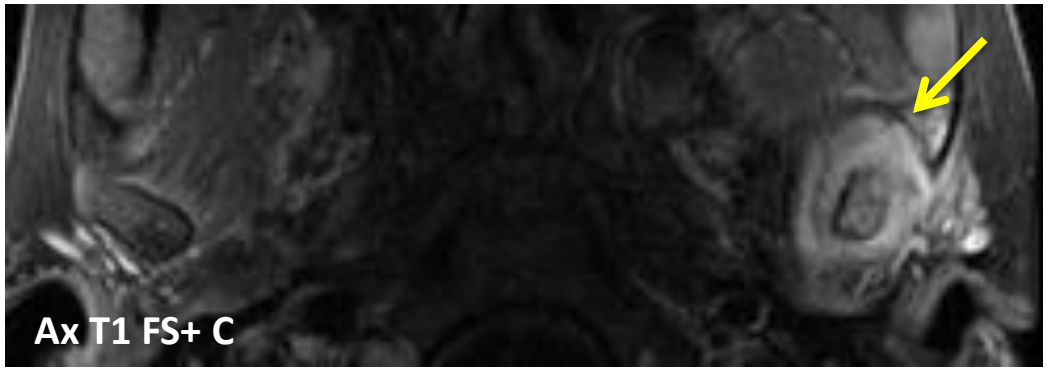

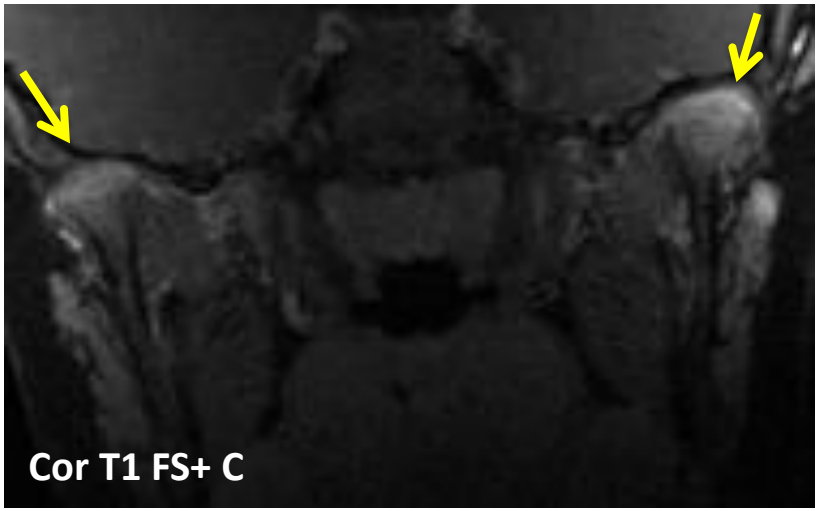

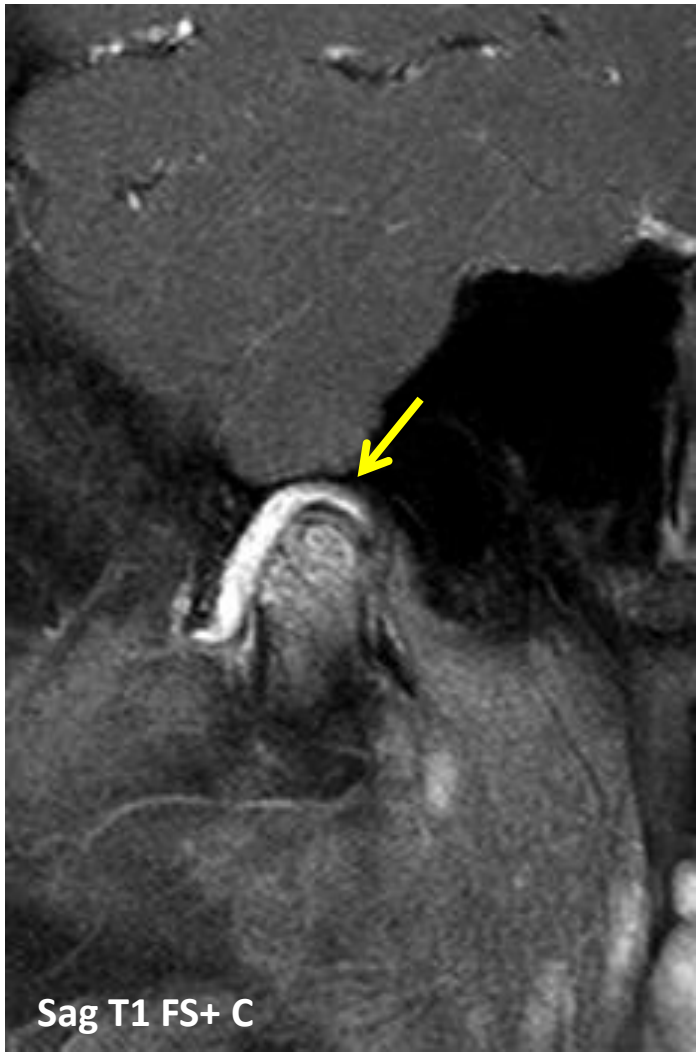
Sag T1 FS+ C

Sag T1 FS+ C

Derrame articular

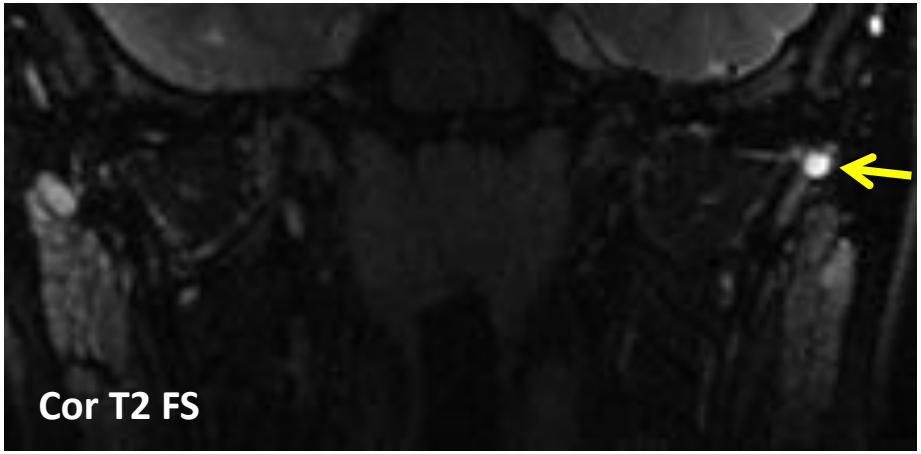

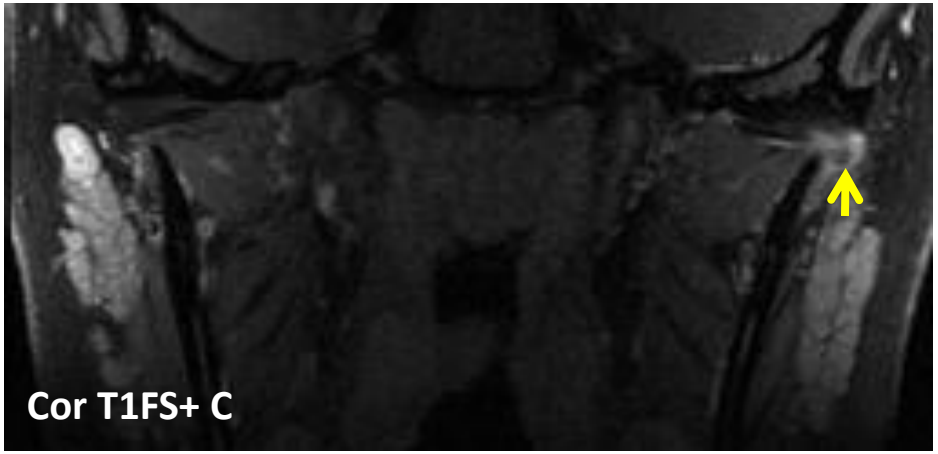

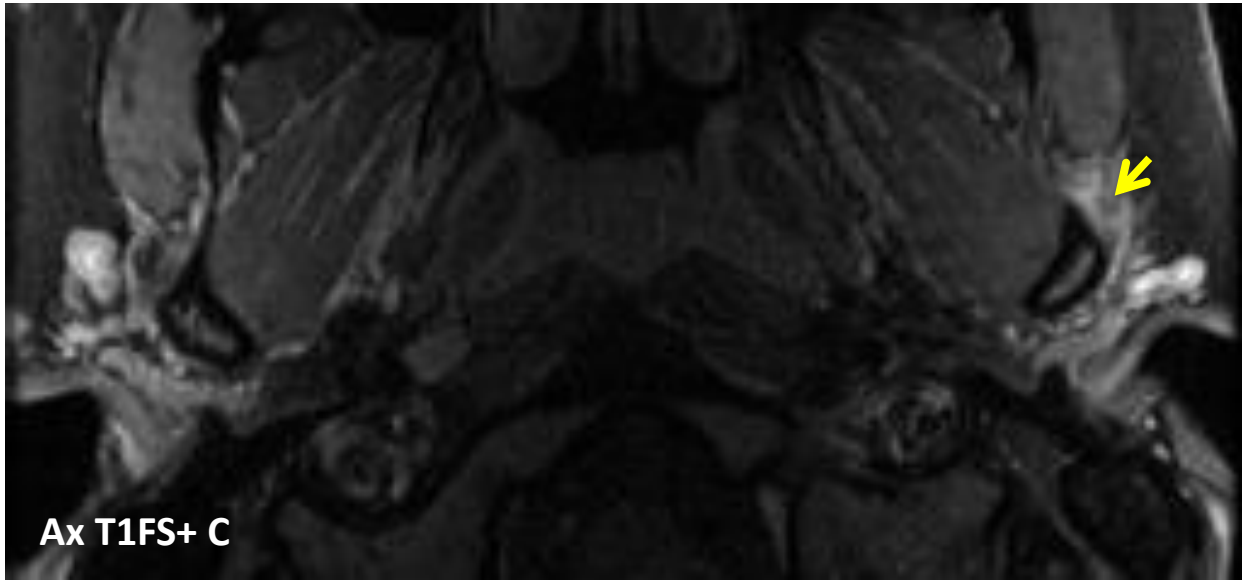

Alteración del cóndilo mandibular

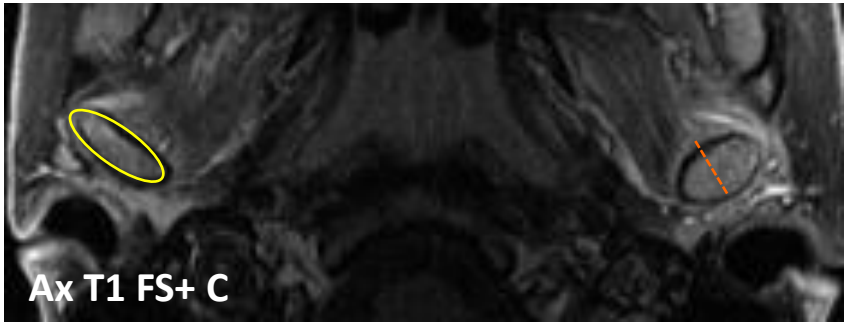

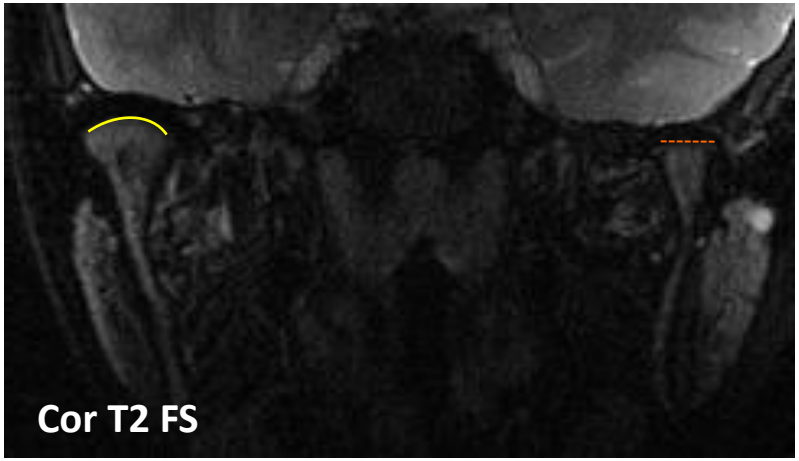

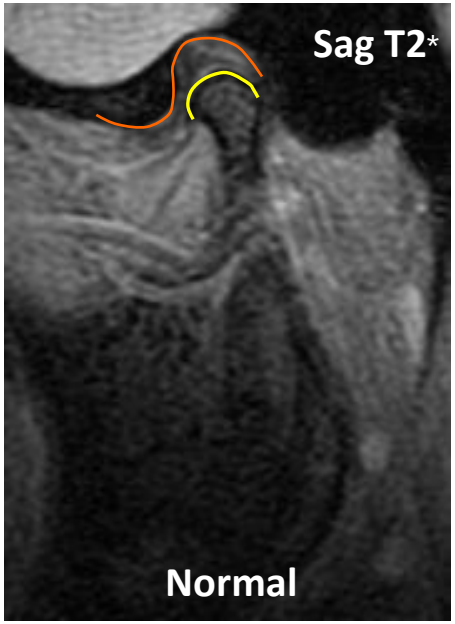

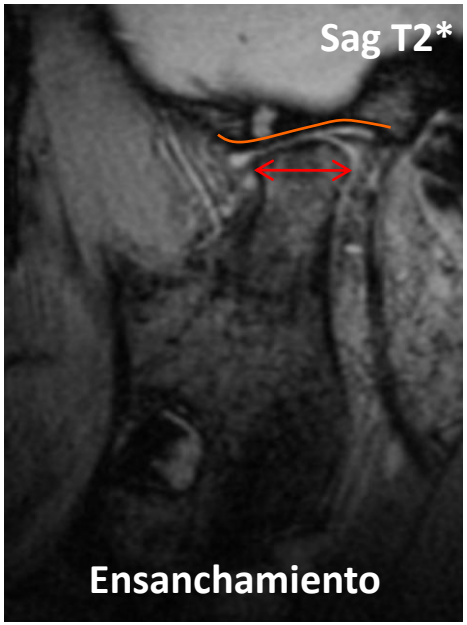

Erosiones óseas

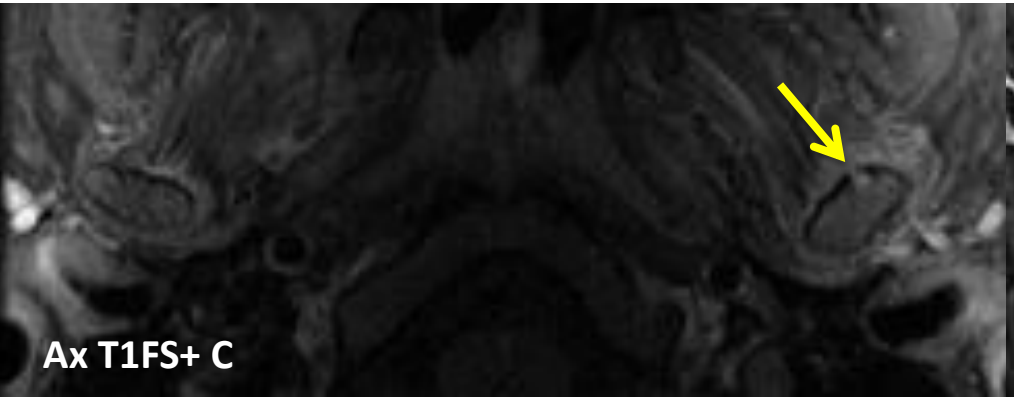

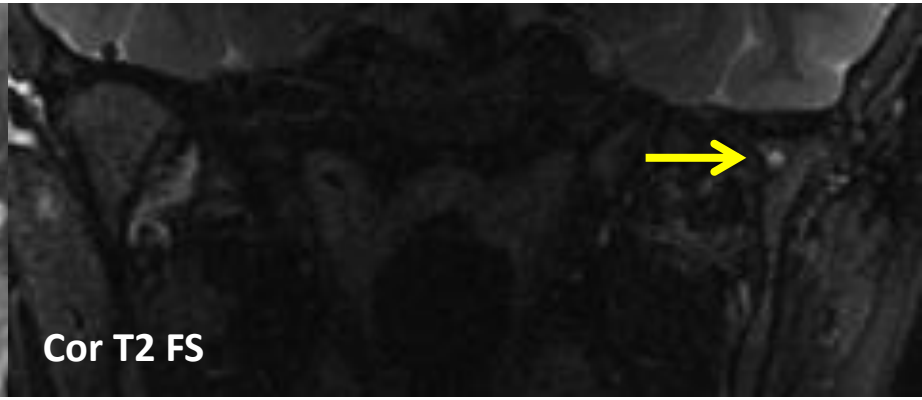

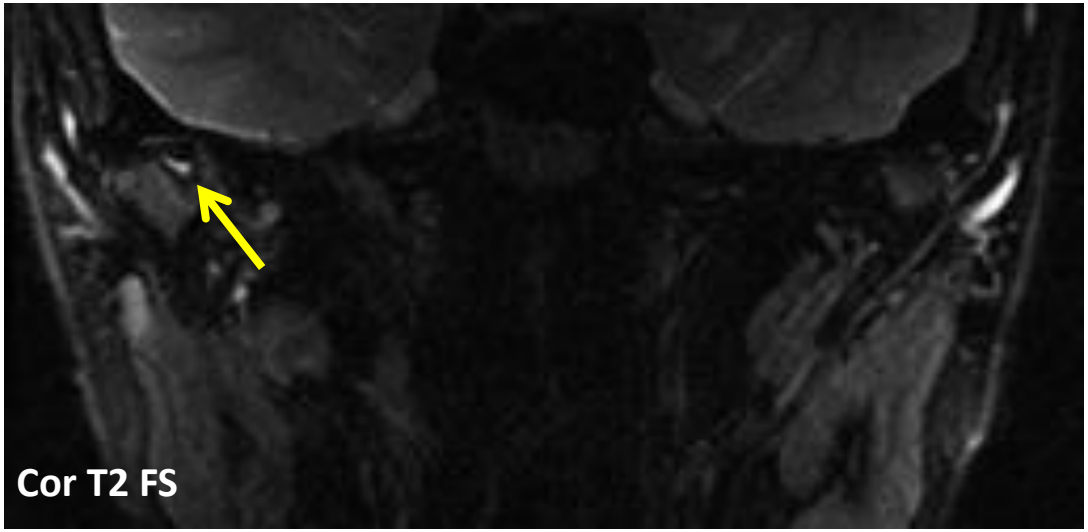

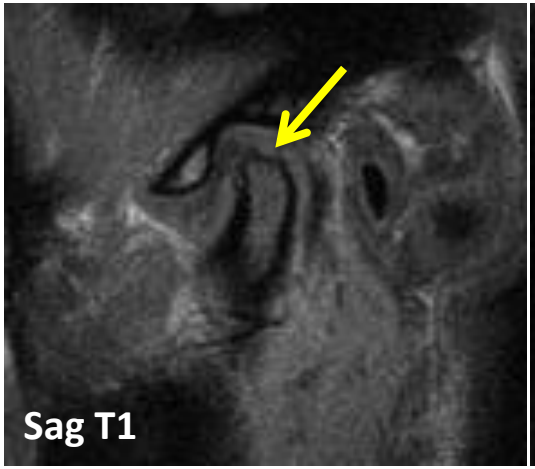
Sag T1

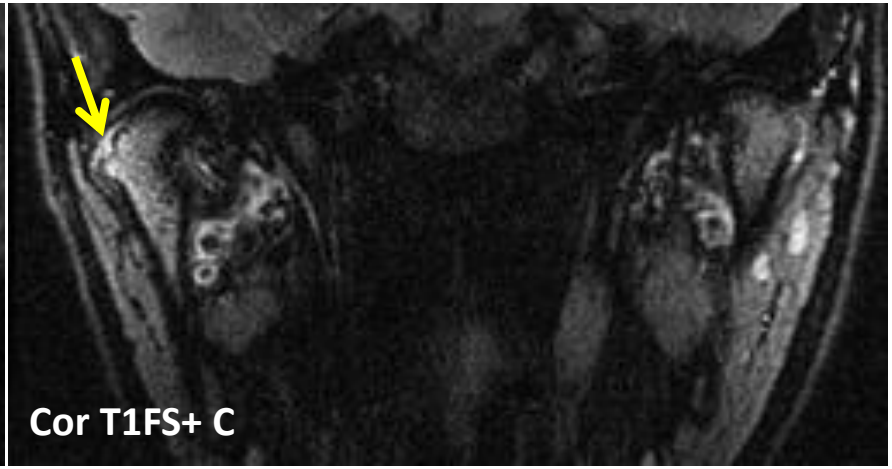
Cor T1FS+ C

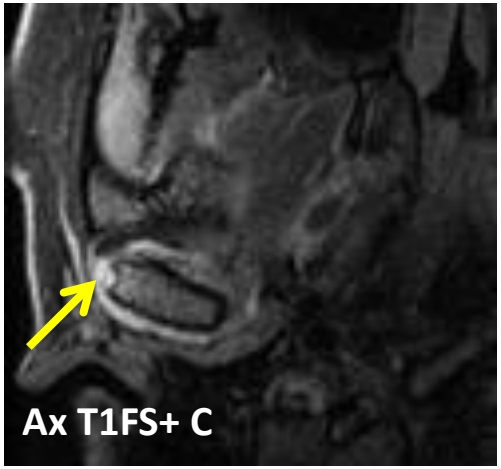
Ax T1FS+ C

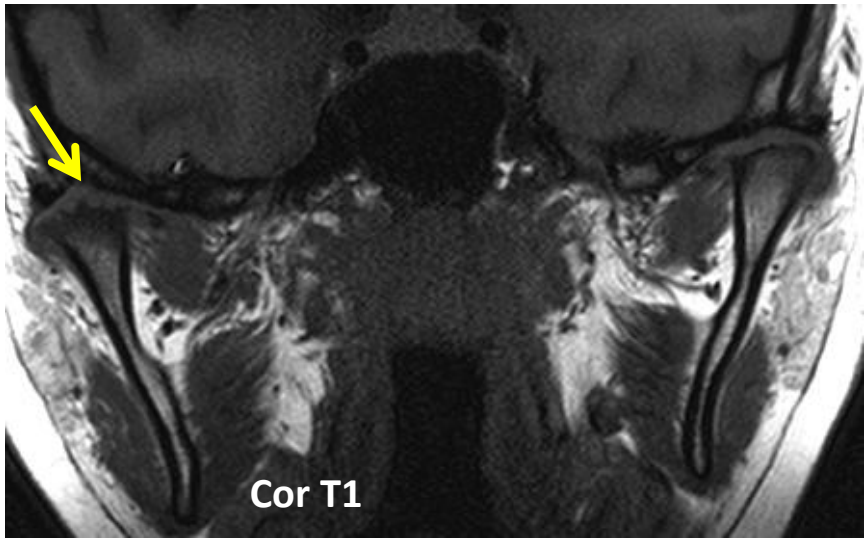
Cor T1

Sag DP

Afectación discal

Perforación central

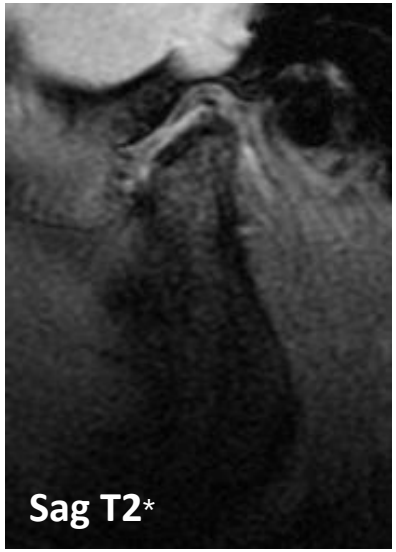

Adelgazamiento

Ausencia

Subluxación

Osteofitos

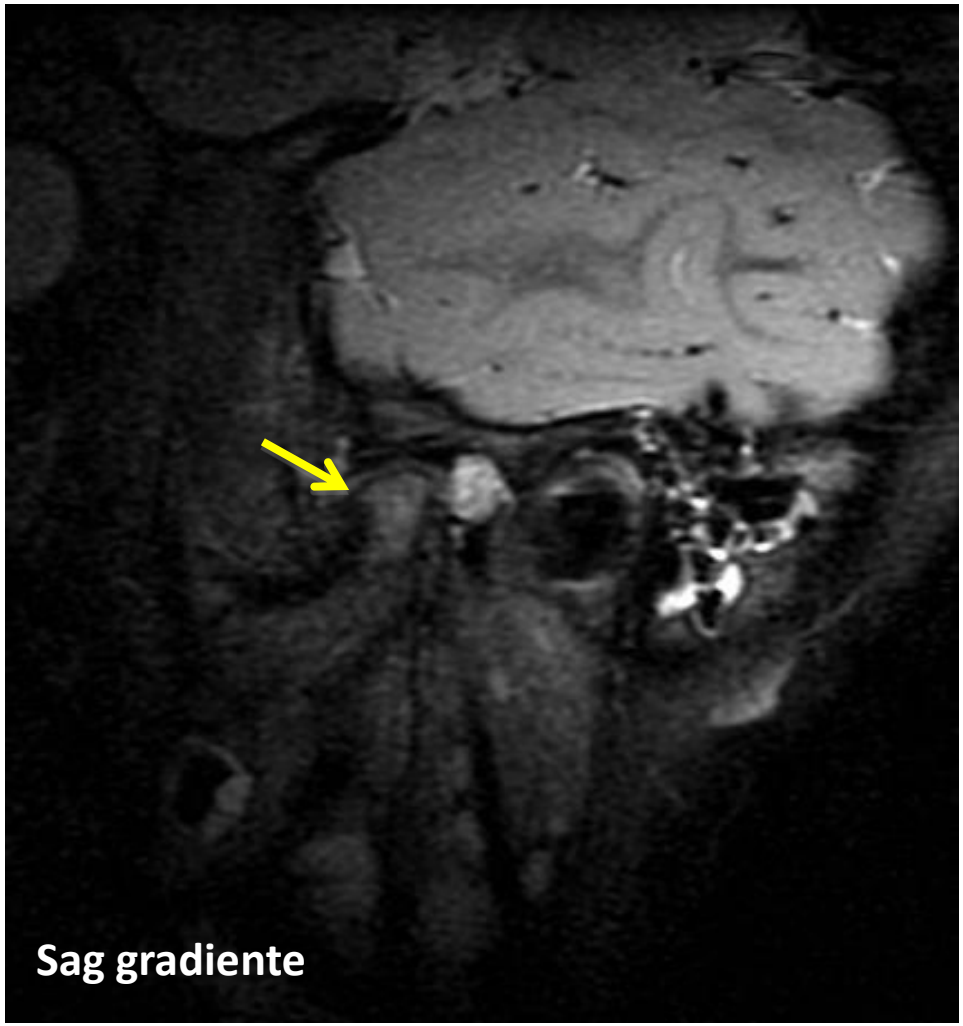

Acortamiento ramas mandibulares

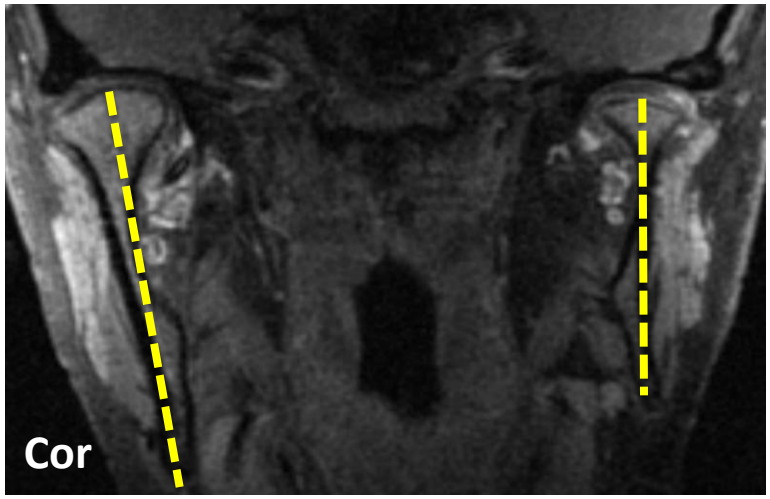

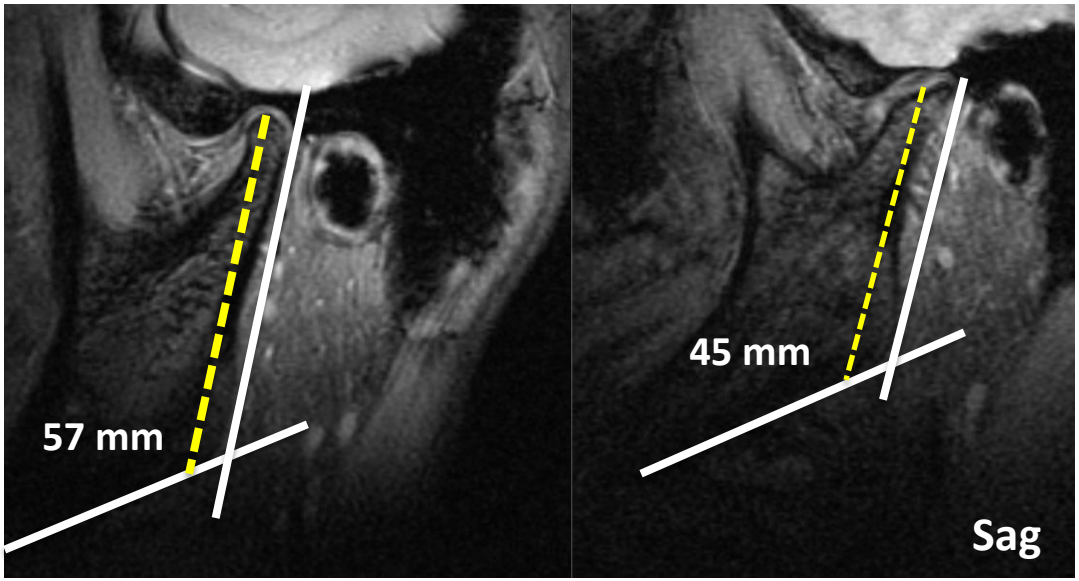

Aumento del tejido retrodiscal

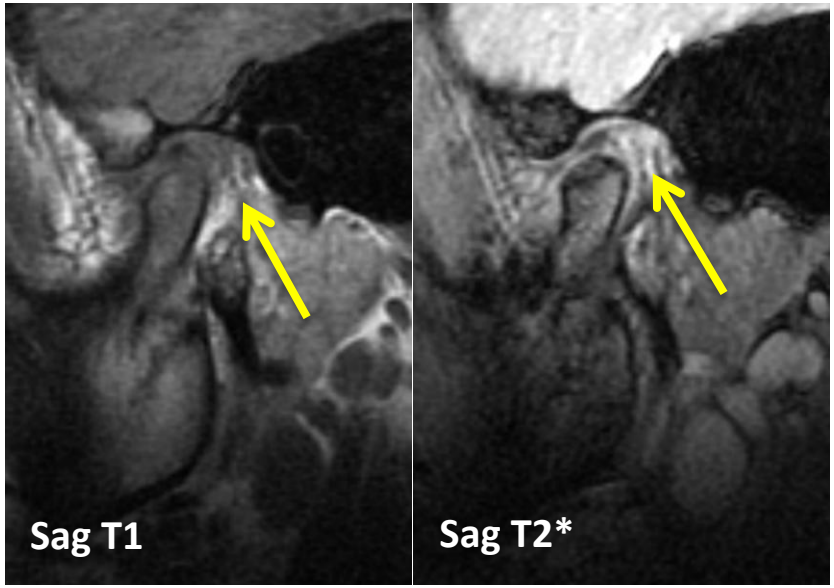

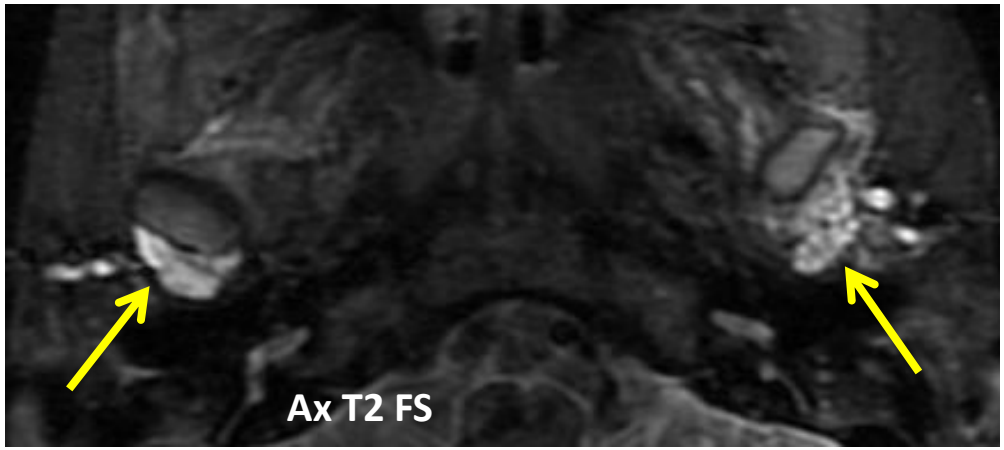

No tiene valor diagnóstico ni pronóstico de enfermedad

Score de RM

- **Disponer de un score de RM nos permite medir**
  - podemos **comparar**
    - **Entre pacientes** con un mismo diagnóstico
      - conocer el comportamiento de la ATM en una enfermedad
    - **Con respecto a uno mismo**
      - conocer la evolución radiológica: escalar tratamiento?
  - podemos **valorar respuesta a tratamiento**



Sant Joan de Déu
HOSPITAL MATERNOINFANTIL
UNIVERSITAT DE BARCELONA

TMJ Grading Score *Cron et al*. Arthitis Care Res 2014

I. Marrow Edema

No edema = zero points

Edema present = 1 point **Left Score ____** **Right Score____**

II. Effusion

None = zero points

Thin diffuse = 1 point

Anterior or posterior focal = 2 points

Anterior and posterior = 3 points

Entire space = 4 points **Left Score ____** **Right Score____**

III. Synovial enhancement

None = zero points

1 mm (mild) = 1 point

2 mm (moderate) = 2 points

≥ 3 mm (severe) = 3 points **Left Score ____** **Right Score____**

TOTAL ACUTE SCORE (0 – 8)	Left_____	Right_____

Sant Joan de Déu
HOSPITAL MATERNOINFANTIL
UNIVERSITAT DE BARCELONA

IV. Condyle
Normal = zero points
1/3 flattened = 1 point
2/3 flattened = 2 points
Complete flattened = 3 points
Condyle enlarged = 4 points — Left Score ____ — Right Score____

V. Disk
Normal position = zero points
1/3 destruction = 1 point
2/3 destruction = 2 points
Complete destruction = 3 points — Left Score ____ — Right Score____

VI. Erosions
None = zero points
In 1/3 = 1 point
In 2/3 = 2 points
In 3/3 (complete) = 3 points — Left Score ____ — Right Score____

VII. Pannus (anterior/posterior)
None = zero points
≤ 1 mm = 1 point
1 – 2 mm = 2 points
≥ 3 mm = 3 points — Left Score ____ — Right Score____

VIII. Osteophyte Formation
None = zero points
1 or more (positive) = 1 point — Left Score ____ — Right Score____

TOTAL CHRONIC SCORE (0 – 14) Left_____ Right_____

Situación actual

- La **resonancia magnética con contraste** es la única prueba útil **para diagnóstico y seguimiento** de la ATM
  - Problemas de accesibilidad en algunos centros
  - Necesidad de sedación en pacientes menores de 6 años
  - Aumento de coste económico



Sant Joan de Déu
HOSPITAL MATERNOINFANTIL
UNIVERSITAT DE BARCELONA

4. Experiencia en ATM AIJ HSJD

Qué pasa con nuestros pacientes…

- **Revisión retrospectiva** de pacientes con AIJ en los que se ha realizado RM de ATM (**Enero 2006-2015**)
  - Por presencia de sintomatología o alteración a la exploración
    - En el momento actual no realizamos RM de ATM al diagnóstico de AIJ
  - **153 pacientes (306 ATM)**
  - Tiempo medio de evolución de enfermedad en el momento de la RM de ATM fue de 3.9 años (dt 3.40; RI 0.68-6)

- Describir cómo son estos niños
  - Valorar relación exploración física-RM ATM score de *Cron et al 2014*

Sant Joan de Déu
HOSPITAL MATERNOINFANTIL
UNIVERSITAT DE BARCELONA

Motivo de solicitud de RM ATM

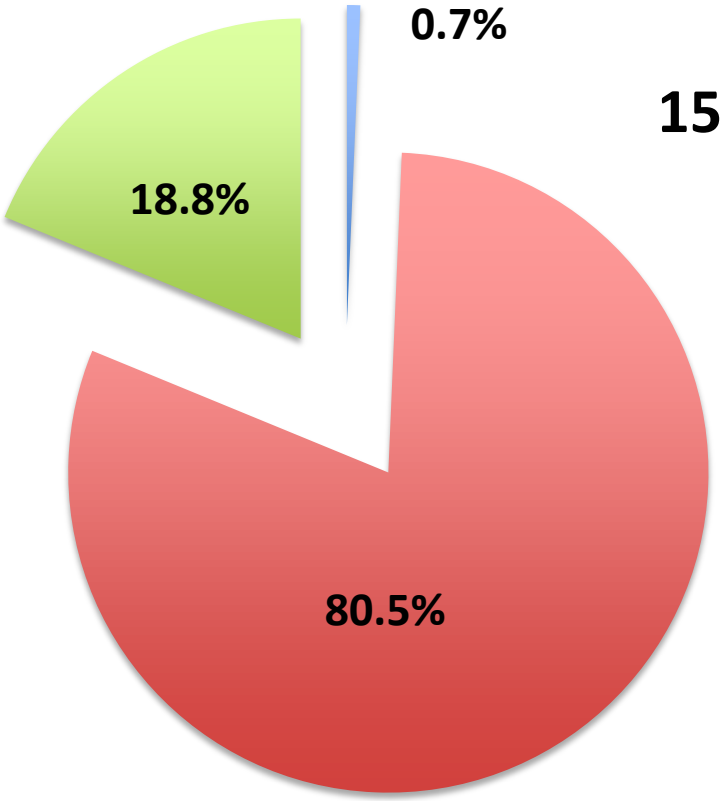

153 pacientes con AIJ (306 ATM)

- Síntomas ATM
- Alteración exploración física
- Síntomas y alteración exploración

Sant Joan de Déu
HOSPITAL MATERNOINFANTIL
UNIVERSITAT DE BARCELONA

Diagnóstico de estos pacientes

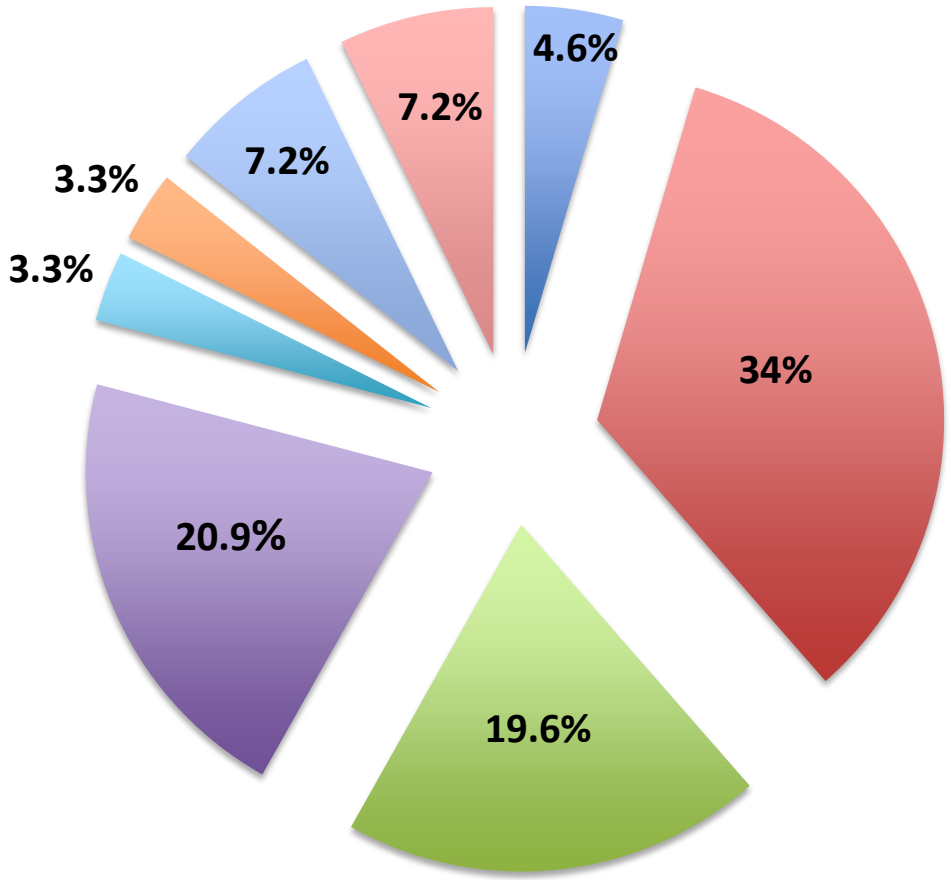

- AIJ sistémica
- AIJ oligoarticular
- AIJ oligoarticular extendida
- AIJ poliarticular FR neg
- AIJ poliarticular FR pos
- AIJ psoriásica
- AIJ indiferenciada
- AIJ ERA



Sant Joan de Déu
HOSPITAL MATERNOINFANTIL
UNIVERSITAT DE BARCELONA

Frecuencia de alteración por RM

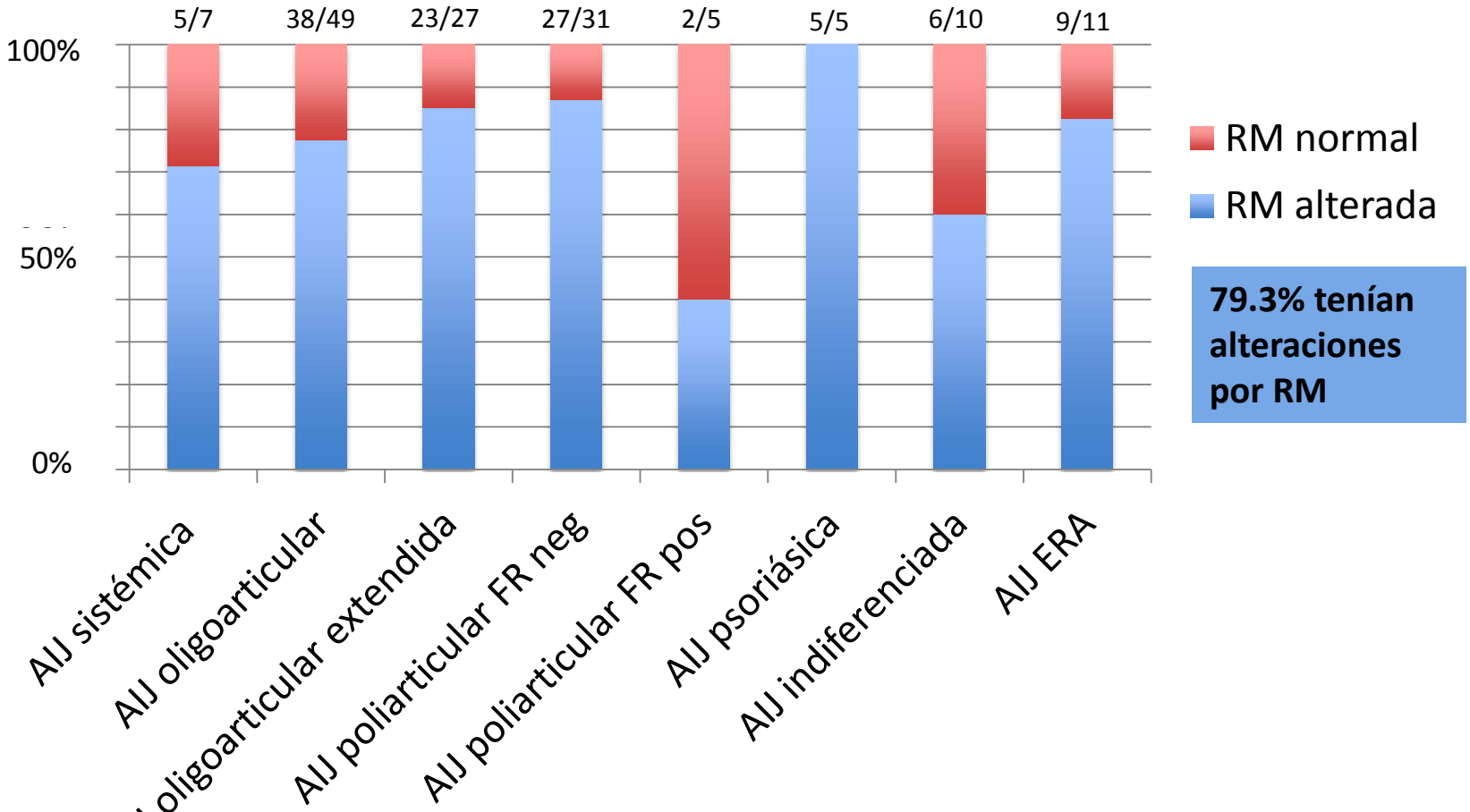

79.3% tenían alteraciones por RM

Sant Joan de Déu
HOSPITAL MATERNOINFANTIL
UNIVERSITAT DE BARCELONA

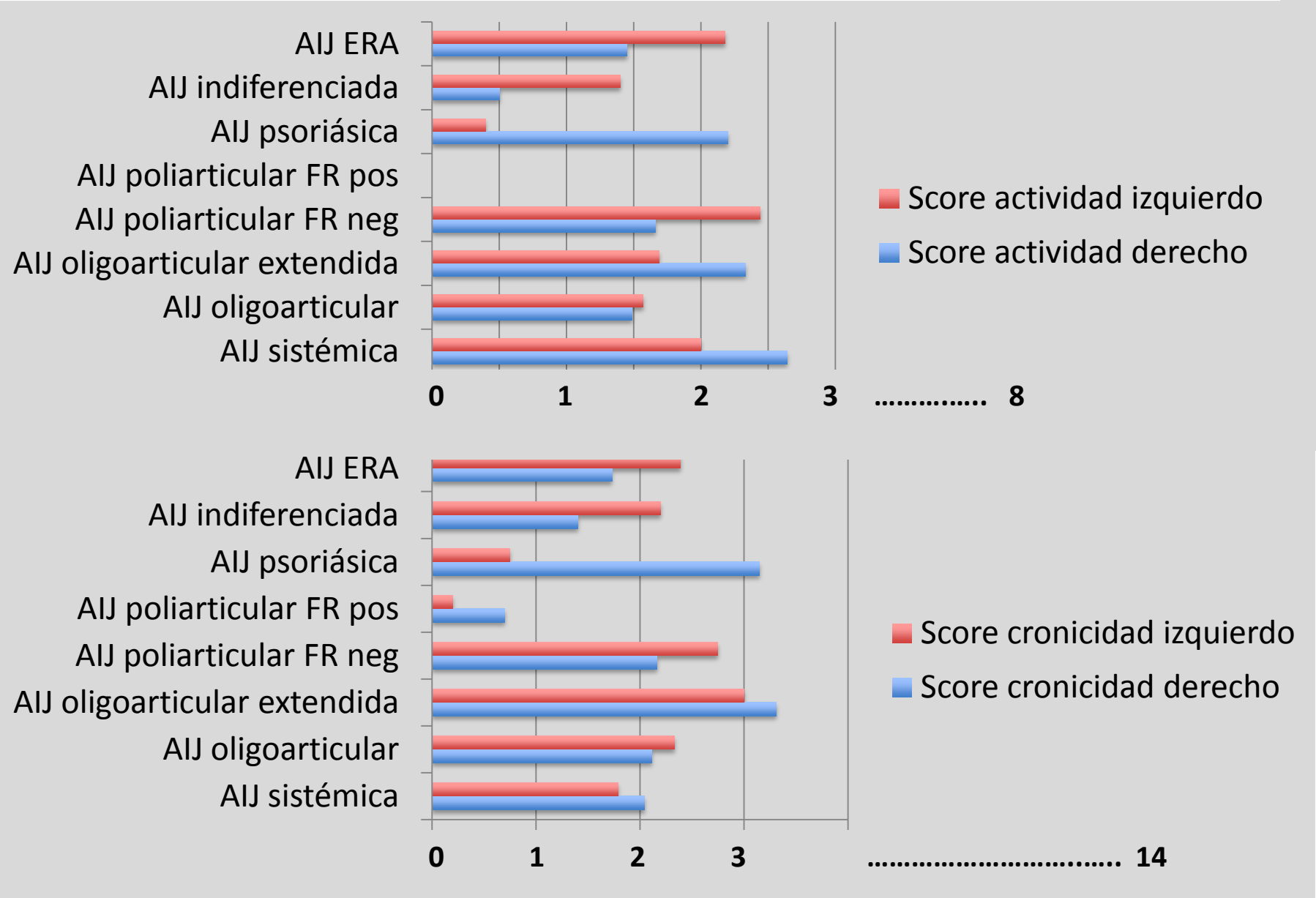
AIJ ERA
AIJ indiferenciada
AIJ psoriásica
AIJ poliarticular FR pos
AIJ poliarticular FR neg
AIJ oligoarticular extendida
AIJ oligoarticular
AIJ sistémica
0
1
2
3
..... 8
Score actividad izquierdo
Score actividad derecho
AIJ ERA
AIJ indiferenciada
AIJ psoriásica
AIJ poliarticular FR pos
AIJ poliarticular FR neg
AIJ oligoarticular extendida
AIJ oligoarticular
AIJ sistémica
0
1
2
3
..... 14
Score cronicidad izquierdo
Score cronicidad derecho

Frecuencia de ítems de RM

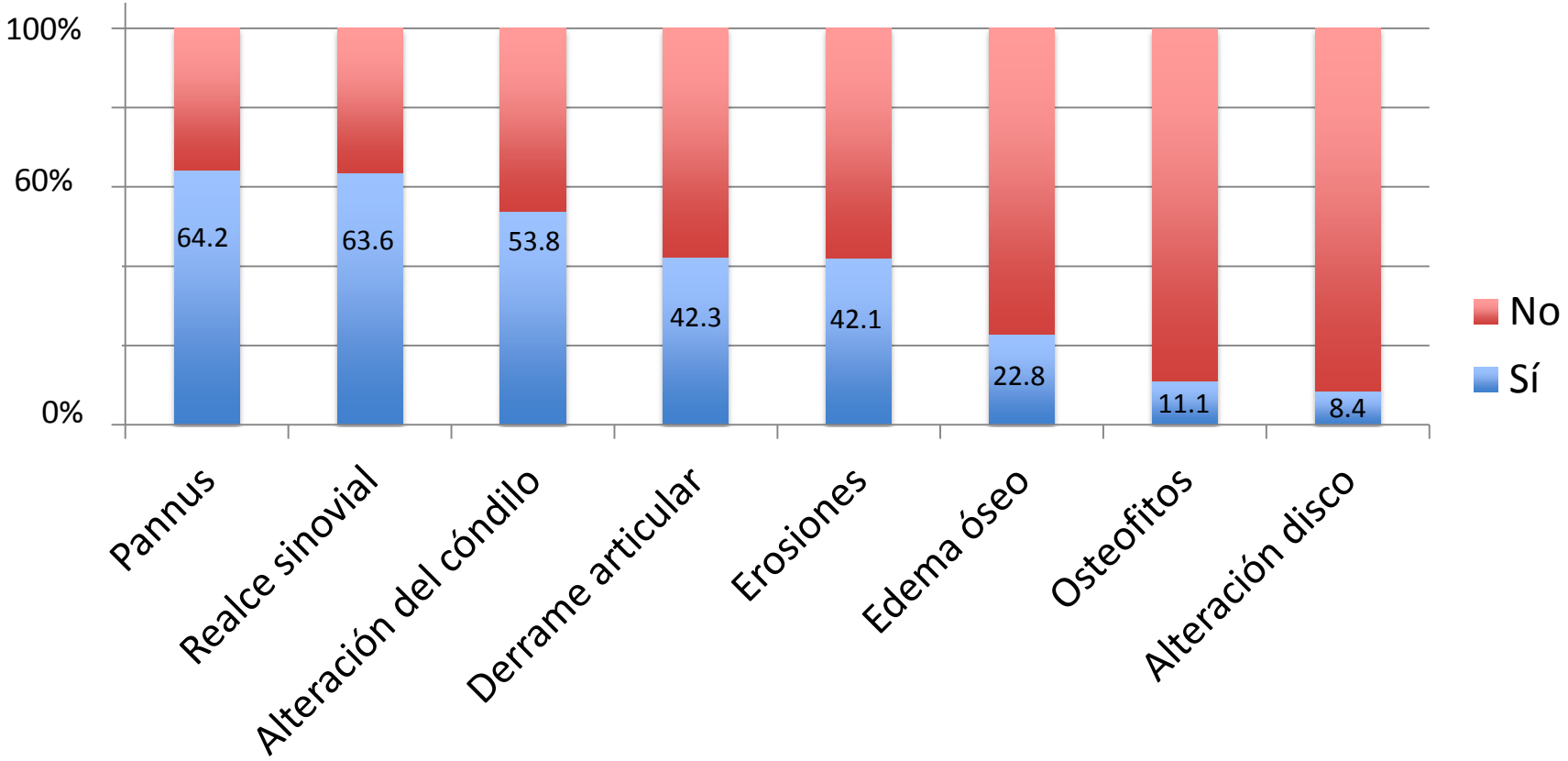



Sant Joan de Déu
HOSPITAL MATERNOINFANTIL
UNIVERSITAT DE BARCELONA

Relación clínica-exploración con RM

- Dos tipos de relaciones
  - Relación **con scores** de actividad y cronicidad
  - Relación **con ítems de RM** por separado

- Consideramos estadísticamente significativo $p<0.05$
- **Tuvimos en cuenta la homolateralidad**
  - Dolor con respecto a su misma ATM
  - ABM patológica con respecto a los dos

- **Descartamos si no era reproducible en ambos lados**
  - Si es más frecuente tener dolor basal con edema óseo derecho pero no izquierdo no lo consideramos reproducible

Con scores de RM

	Dolor basal	Dolor masticación	Dolor palpación	Desviación mandibular	Micro retrognatia	ABM patológica
Score actividad d						
Score actividad i						
Score cronicidad d				p=0.08		
Score cronicidad i				p=0.021		

Los pacientes con desviación mandibular con la apertura bucal tienen un mayor score de cronicidad que los que no desvían



Sant Joan de Déu
HOSPITAL MATERNOINFANTIL
UNIVERSITAT DE BARCELONA

Con ítems de RM

	Dolor basal	Dolor masticación	Dolor palpación	Desviación mandibular	Micro retrognatia	ABM patológica
Edema óseo						
Derrame						
Realce sinovial						p=0.006
Alteración cóndilo				p< 0.001 d p= 0.025 i		p= 0.001
Alteración disco						
Erosiones						p= 0.002
Pannus						p= 0.001
Osteofitos						



Sant Joan de Déu
HOSPITAL MATERNOINFANTIL
UNIVERSITAT DE BARCELONA

- Es más frecuente **desviar la mandíbula** si tienes **alteración del cóndilo** que si el cóndilo es normal

- Es más frecuente tener **ABM patológica** cuando tienes**…**
  - **Sinovitis activa** (79.2%) que cuando no la tienes (20.8%)
  - **Alterado el cóndilo** (68.4%) que cuando el cóndilo es normal (31.6%)
  - **Erosiones** (57.9%) que cuando no las tienes (42.1%)
  - **Pannus** (81.5%) que cuando no los tienes (18.5)



Sant Joan de Déu
HOSPITAL MATERNOINFANTIL
UNIVERSITAT DE BARCELONA

Tiempo evolución AIJ-alteración RM

- No encontramos relación entre el tiempo de evolución de la enfermedad en el momento de la RM y los scores de RM

- Es más probable presentar **daño en el cóndilo mandibular cuanto más tiempo de evolución** tenga la AIJ

	Tiempo evolución AIJ 3 meses	Tiempo evolución AIJ 6 meses
Alteración cóndilo	p=0.018	p=0.020

Sant Joan de Déu
HOSPITAL MATERNOINFANTIL
UNIVERSITAT DE BARCELONA

Conclusiones de nuestros resultados

- La ABM es una medición útil para valorar afectación de ATM pero …
  - No puede diferenciar daño de actividad
  - Hay un porcentaje de pacientes con afectación ATM con ABM normal

Valorar la necesidad de realizar RM de ATM a todos los pacientes con AIJ al diagnóstico y durante el seguimiento

- La aplicación del score de RM ha dado lugar a pérdida de información
  - Creemos que es mejor una valoración individual de cada ítem de RM

- No encontramos relación entre tiempo de evolución AIJ y scores de RM, **sí entre tiempo de evolución y daño del cóndilo**

Sant Joan de Déu
HOSPITAL MATERNOINFANTIL
UNIVERSITAT DE BARCELONA

5. Tratamiento de la afectación ATM.

Tratamiento local. Tratamiento sistémico. Artroscopia en ATM.

Tratamiento de sinovitis activa

Tratamiento sistémico

Tratamiento local



Manejo del daño crónico





sant Joan de Déu

HOSPITAL MATERNOINFANTIL
UNIVERSITAT DE BARCELONA

Tratamiento médico sistémico

- Aplicación de los protocolos de tratamiento para la AIJ

- Poco datos publicados de evolución de ATM en el contexto del tratamiento sistémico de la AIJ
  - **67% de los pacientes con sinovitis activa ATM bajo tratamiento sistémico** (FAME y/o biológico)



Sant Joan de Déu
HOSPITAL MATERNOINFANTIL
UNIVERSITAT DE BARCELONA

Tratamiento médico local

- Tratamiento **tópico**
  - Iontoforesis con dexametasona o corticoides transdérmicos
    - Mejora ABM 68% y dolor 73% (28p). **Mina et al. Arthritis Care Res 2011**

- Tratamiento **intraarticular**
  - **Artrocentesis** sin infiltración de fármaco
    - **Comparan lavado articular con SSF vs infiltración con CTC sin diferencias entre ambos grupos (38 ATM). Olsen-Bergem et al. Oral and Maxilof Surg 2014**
  - Infiltración de **corticoides**
  - Infiltración de **infliximab**
    - **No mejoría de la ABM en ninguno. Mejoría de la sinovitis activa en 6/24 pacientes (pacientes refractarios a IIA CTC). Stoll et al. Rheumatology 2013**

sant Joan de Déu
HOSPITAL MATERNOINFANTIL
UNIVERSITAT DE BARCELONA

Corticoides intrarticulares

- **Datos contradictorios** sobre si el beneficio de la infiltración es por los propios corticoides o por la artrocentesis

- **Mejoría de la ABM tras primera infiltración** pero mínima respuesta con sucesivas

- La evidencia para la administración local de CTC es limitada y **se desconoce la repercusión a largo plazo**

- **No certeza de la zona de aplicación del corticoide**



Sant Joan de Déu
HOSPITAL MATERNOINFANTIL
UNIVERSITAT DE BARCELONA

Tratamiento médico local

- Tratamiento **tópico**
  - Iontoforesis con dexametasona o corticoides transdérmicos
    - Mejora ABM 68% y dolor 73% (28p). **Mina et al. Arthritis Care Res 2011**

- Tratamiento **intraarticular**
  - **Artrocentesis** sin infiltración de fármaco
    - **Comparan lavado articular con SSF vs infiltración con CTC sin diferencias entre ambos grupos (38 ATM). Olsen-Bergem et al. Oral and Maxilof Surg 2014**
  - Infiltración de **corticoides**
  - Infiltración de **infliximab**
    - **No mejoría de la ABM en ninguno. Mejoría de la sinovitis activa en 6/24 pacientes (pacientes refractarios a IIA CTC). Stoll et al. Rheumatology 2013**

sant Joan de Déu
HOSPITAL MATERNOINFANTIL
UNIVERSITAT DE BARCELONA

Electrocoagulación sinovial por artroscopia

Electrocoagulación de la sinovitis con radiofrecuencia
Infiltración subsinovial de corticoide bajo visión directa



Sant Joan de Déu
HOSPITAL MATERNOINFANTIL
UNIVERSITAT DE BARCELONA

Nuestra experiencia 2013-2014

Electrocoagulación sinovial de 12 ATM de 11 pacientes con AIJ

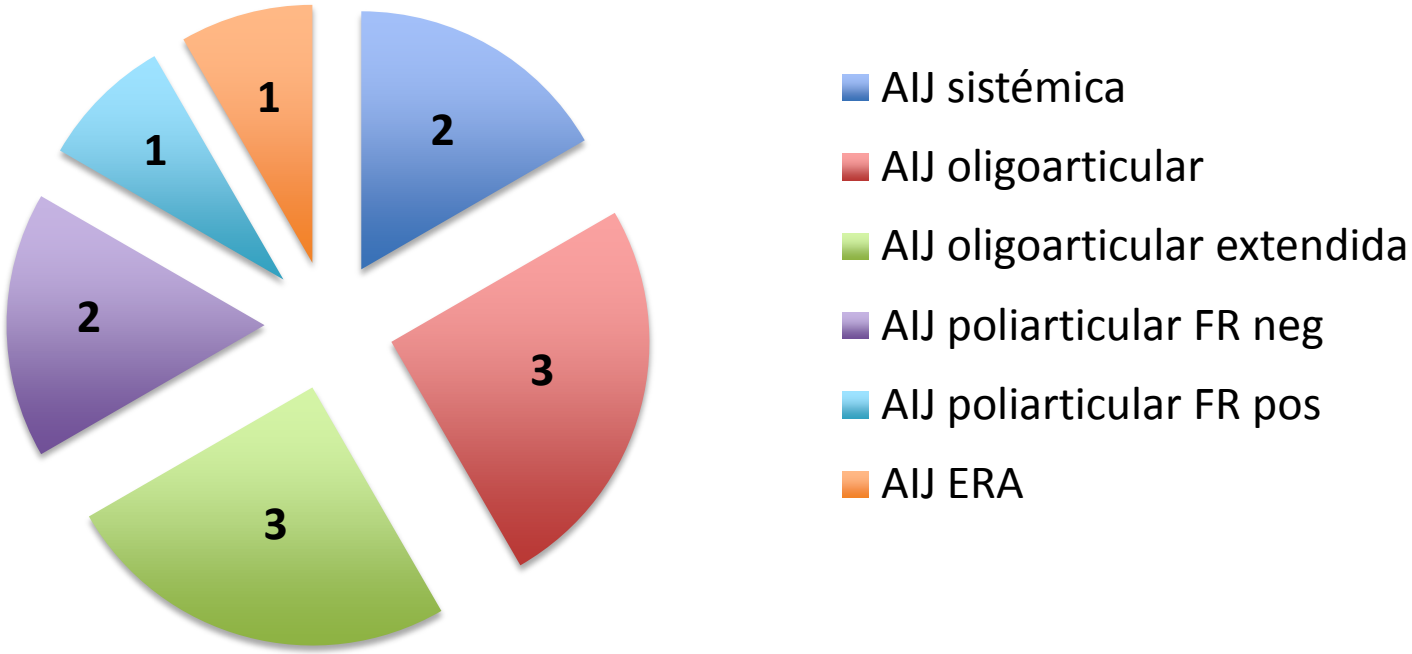

Tiempo medio evolución AIJ en el momento de la artroscopia de 4,83 años

Todos presentaron buena evolución salvo un paciente que precisó reIIA



Sant Joan de Déu
HOSPITAL MATERNOINFANTIL
UNIVERSITAT DE BARCELONA

Me operan en la UCA
hospital sant joan de déu

Consejos para el posoperatorio
Es muy importante que entiendas y lleves a cabo las siguientes instrucciones, para colaborar en el éxito de la intervención. Sigue las instrucciones que te dará el médico o la enfermera.
hospital sant joan de déu

6. Investigación en ATM en HSJD

Investigación en ATM HSJD

- **Determinación de niveles de haptoglobina en líquido sinovial** de la ATM de pacientes con AIJ. **Correlación con hallazgos exploratorios e imagen de RM con contraste**

- **Análisis y seguimiento de los pacientes con AIJ sometidos a electroagulación sinovial bajo artroscopia de ATM**

- **Radiophenotype: Integration of Joint Structure and Function Towards Personalized Imaging of Childhood Arthritis**

HOSPITAL MATERNOINFANTIL
UNIVERSITAT DE BARCELONA

7. Conclusiones

Conclusiones

- Un **porcentaje moderado** (43%) de pacientes con AIJ presentan **afectación ATM al diagnóstico**
  - La mayoría de estos pacientes están **asintomáticos** y con **exploración física normal**
- Existe **riesgo de daño precoz** del centro de osificación mandibular con **secuelas a largo plazo**
- En el momento actual no existen signos en la exploración física que predigan la presencia de sinovitis activa ATM
  - **Valorar la necesidad de realizar RM de ATM con contraste al diagnóstico y durante el seguimiento de los pacientes con AIJ**

- La **electrocoagulación sinovial mediante artroscopia** parece una buena técnica para **conseguir la inactividad local** de un articulación refractaria a tratamiento sistémico

Sant Joan de Déu
HOSPITAL MATERNOINFANTIL
UNIVERSITAT DE BARCELONA



sant Joan de Déu

HOSPITAL MATERNOINFANTIL
UNIVERSITAT DE BARCELONA