

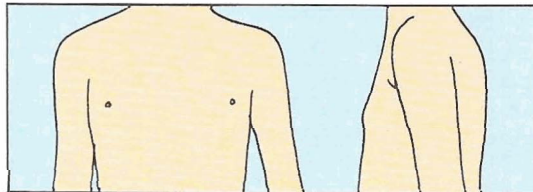
EVALUACION DEL DESARROLLO PUBERAL

Los signos de pubertad observados en el examen se marcan con +.
Los signos de pubertad relatados durante el examen se marcan con R.
(anotar en páginas 1 y 2)

DESARROLLO MAMARIO (Tanner, 1962)

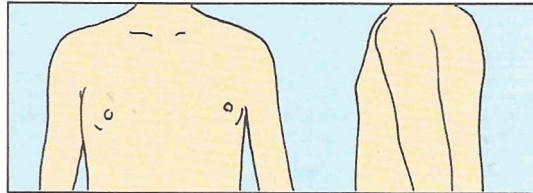
Estadio 1 (S1)

Mamas infantiles. Sólo el pezón está ligeramente sobrelevado.



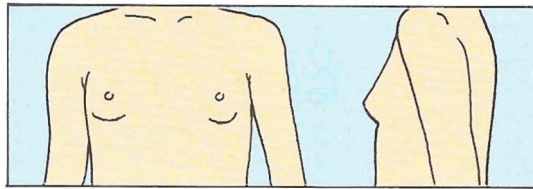
Estadio 2 (S2)

Brote mamario. Las areolas y pezones sobresalen como un cono. Esto indica la existencia de tejido glandular subyacente. Aumento del diámetro de la areola.



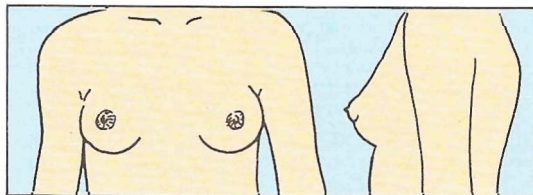
Estadio 3 (S3)

Continuación del crecimiento con elevación de mama y areola en un mismo plano.



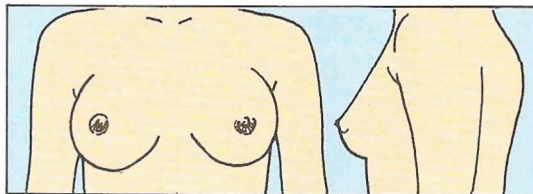
Estadio 4 (S4)

La areola y el pezón pueden distinguirse como una segunda elevación, por encima del contorno de la mama.



Estadio 5 (S5)

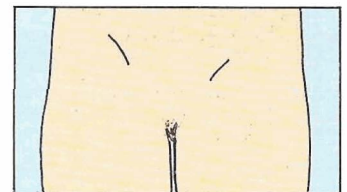Desarrollo mamario total. La areola se encuentra a nivel de la piel, y sólo sobresale el pezón (¡Nota! en ciertos casos, la mujer adulta puede mantenerse en estadio 4).



DESARROLLO DEL VELLO PUBIANO (Tanner, 1962)

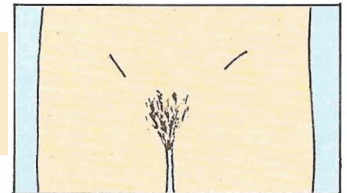
Estadio 1 (P1)

Ligera vellosidad infantil.



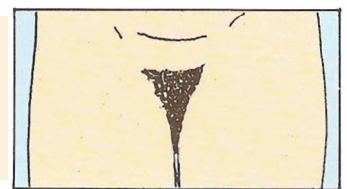
Estadio 2 (P2)

Vello escaso, lacio y ligeramente pigmentado, usualmente a lo largo de los labios (dificultad para apreciar en la figura).



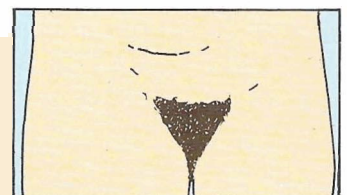
Estadio 3 (P3)

Vello rizado, aún escasamente desarrollado, pero oscuro, claramente pigmentado, sobre los labios.



Estadio 4 (P4)

Vello pubiano de tipo adulto, pero no con respecto a la distribución (crecimiento del vello hacia los pliegues inguinales, pero no en la cara interna de los muslos).



Estadio 5 (P5)

Desarrollo de la vellosidad adulta con respecto a tipo y cantidad; el vello se extiende en forma de un patrón horizontal, el llamado femenino (el vello crece también en la cara interna de los muslos). En el 10% se extiende por fuera del triángulo pubiano (estadio 6).

